

УДК 004.921

ВЫБОР МЕТОДОВ ДЛЯ РАЗРАБОТКИ СКС ОПРЕДЕЛЕНИЯ МОРФОЛОГИЧЕСКИХ ИЗМЕНЕНИЙ ПРИ ОСТЕОСИНТЕЗЕ ЧЕЛЮСТИ

Музычина А.В., Меркулова Е.В., Толстых А.Л.
Донецкий национальный технический университет
кафедра автоматизированных систем управления
E-mail: alt_666@mail.ru

Аннотация:

Музычина А.В., Меркулова Е.В., Толстых А.Л. Выбор методов для разработки СКС определения морфологических изменений при остеосинтезе челюсти. Определены основные методы обработки изображения и математические методы для разработки специализированной компьютерной системы определения морфологических изменений при остеосинтезе челюсти по данным спиральной компьютерной томографии (СКТ). В статье описаны методики остеосинтеза челюстей, методы фиксации отломков, возможные осложнения.

Введение

Остеосинтез — (др.-греч. ὀστέον — кость; σύνθεσις — сочленение, соединение) хирургическая репозиция костных отломков при помощи различных фиксирующих конструкций, обеспечивающих длительное устранение их подвижности. Цель остеосинтеза — обеспечение стабильной фиксации отломков в правильном анатомическом положении с сохранением функциональной оси сегмента, стабилизация зоны перелома до полного сращения. Метод является одним из ведущих при лечении переломов челюстей. В качестве фиксаторов обычно используются пластины, изготавливаемые из материалов, обладающих биологической, химической и физической инертностью[3]. Всеми перечисленными свойствами обладает титан. Выбор титановых пластин производится на основе послойных снимков спиральной компьютерной томографии.

Правильное предварительное расположение титановых пластин позволит минимизировать вероятность осложнений и приведет к сокращению времени операции. Правильный выбор формы и изгиба минипластин позволит сохранить правильную анатомическую форму кости.

Общая постановка проблемы

Остеосинтез используют в тех случаях, когда нехирургические методы не дали желаемого результата или когда после обследования больного было выявлено, что другие методы не обеспечат адекватной репозиции и эффективной фиксации отломков. Для проведения остеосинтеза необходимо провести анализ данных, полученных с помощью дополнительных исследований: рентгеновских снимков или снимков спиральной компьютерной томограммы (СКТ). Результатом проведения СКТ является массив послойных снимков с фиксированным расстоянием между ними. Каждый снимок представляет собой срез челюстно-лицевой области и хранится в файле специального медицинского формата - .dcm (Digital Imaging and Communications in Medicine).

В настоящее время основная информация, необходимая для проведения остеосинтеза основывается на анализе рентгеновских снимков и клиническом обследовании (непосредственного обследования врачом больного), что является недостаточным в большинстве случаев и во время операции приходится изменять предварительное решение.

Необходимо разработать СКС определения морфологических изменений при остеосинтезе челюстей, для дальнейшего использования врачом.

В создаваемой СКС определяются возможные методы восстановления повреждения, анализируя послойные срезы компьютерной томограммы. В случае единичного поперечного перелома необходимо выполнить графическую репозицию частей в правильную анатомическую форму. В случае оскольчатых переломов необходимо восстановить форму кости и правильно расположить осколки, если это является возможным.

В каждом из перечисленных случаев необходимо подобрать наиболее подходящую титановую пластину, изогнув ее таким образом, чтобы она в точности повторяла анатомическое строение кости в данном месте и в полной мере сохранила пропорции лица[1].

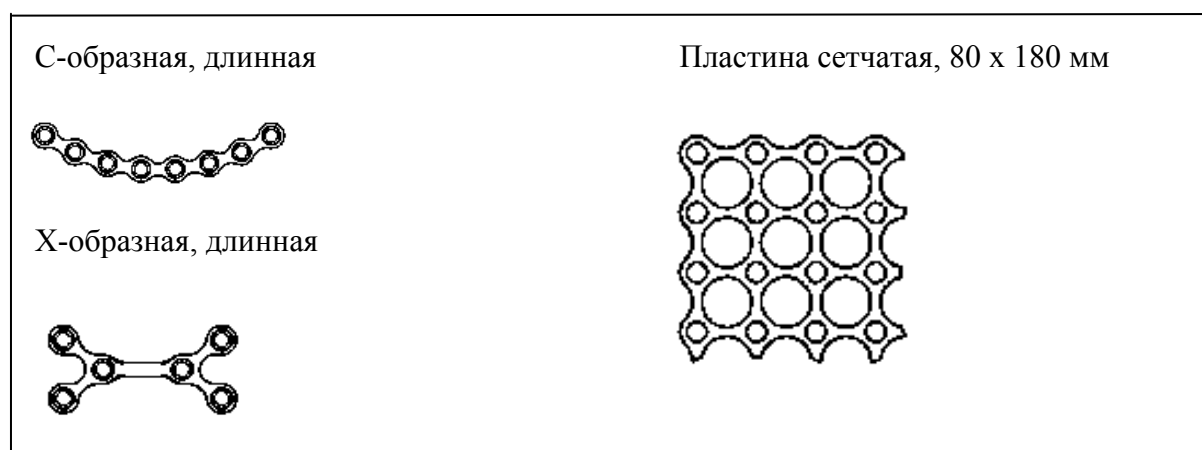


Рис. 1 Основные виды титановых пластин.

На рис. 2 приведен пример единичного поперечного перелома нижней челюсти со смещением.

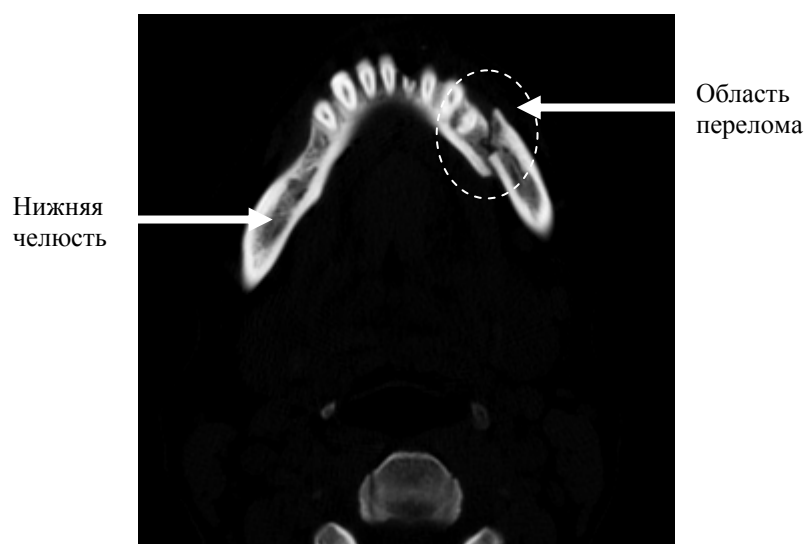


Рис. 2. Пример среза СКТ. Единичный поперечный перелом нижней челюсти справа[2].

В данном месте необходимо сопоставление обломков и их фиксация. Для восстановления фрагмента необходимо предварительно спроектировать предполагаемые границы челюсти в месте повреждения, сопоставить части в правильную анатомическую

форму. Затем определить тип, форму титановой пластины и место ее крепления. Результат СКС передается врачу на рассмотрение.

Для выявления повреждений, которые нуждаются в остеосинтезе, необходимо обработать срезы СКТ. Особенностью файла .dcm является то, что в нем хранится изображение и его размер, информация о пациенте и обследовании, физический размер одного пикселя.

Математические методы

Для определения формы титановой пластины необходимо учитывать изогнутость поврежденной поверхности челюсти, для чего используется метод аппроксимации сплайнами. Целая часть челюсти с обеих сторон представляется функцией, которая определяется в месте перелома.

Сплайн - кусочно-заданная функция, совпадающая с функциями более простой природы на каждом элементе разбиения своей области определения.

Аппроксимация сплайнами – это прогнозирование прохождения функции в промежутке где она не определена. Для аппроксимации используем кубический сплайн.[5]

Кубическим сплайном называют функцию, которая удовлетворяет следующим условиям:

1. На каждом отрезке $[x_{i-1}, x_i]$ является многочленом степени не выше третьей.
2. Имеет непрерывные первую и вторую производные на всём отрезке $[a, b]$.
3. В точках x_i выполняется равенство $S(x_i) = f(x_i)$, т. е. сплайн $S(x)$ интерполирует функцию f в точках x_i .

Естественным кубическим сплайном называется кубический сплайн, удовлетворяющий также граничным условиям вида:

$$S''(a) = S''(b) = 0.$$

Построение кубического сплайна сводится к нахождению коэффициентов a, b, c и d .

$$S_i(x) = a_i + b_i(x - x_i) + \frac{c_i}{2}(x - x_i)^2 + \frac{d_i}{6}(x - x_i)^3 \quad (1)$$

Тогда

$$S_i(x_i) = a_i \quad S_i'(x_i) = b_i \quad S_i''(x_i) = c_i$$

где a_i, b_i, c_i, d_i – рассчитываемые коэффициенты

S_i – функция описания сплайна на отрезке $[x_{i-1}, x_i]$

Коэффициенты рассчитываются по формулам:

$$a_i = f(x_i) \quad (2)$$

$$h_i c_{i-1} + 2(h_i + h_{i+1})c_i + h_{i+1}c_{i+1} = 6\left(\frac{f_{i+1} - f_i}{h_{i+1}} - \frac{f_i - f_{i-1}}{h_i}\right) \quad (3)$$

$$d_i = \frac{c_i - c_{i-1}}{h_i} \quad (4)$$

$$b_i = \frac{1}{2}h_i c_i - \frac{1}{6}h_i^2 d_i + \frac{f_i - f_{i-1}}{h_i} \quad (5)$$

где $h_i = x_i - x_{i-1}$ – длина отрезка,

$f_i = f(x_i)$ – значение функции в точке x_i

Если учесть, что $c_0 = c_n = 0$, то вычисление s можно провести с помощью метода прогонки для трёхдиагональной матрицы.

Рассчитав все необходимые коэффициенты создание сплайна сводится только к подстановке коэффициентов a , b , c и d . В результате получаем кусочно-описанную функцию на каждом отрезке $[x_{i-1}, x_i]$ для каждого среза СКТ.

В разрабатываемой СКС определения морфологических изменений при остеосинтезе челюсти будет использоваться сегментация.

Сегментация - это процесс разделения цифрового изображения на несколько сегментов (множество пикселей, также называемых суперпикселями). Результатом сегментации изображения является множество сегментов, которые вместе покрывают всё изображение.

Для выявления поврежденной области необходимо предварительно выполнить сегментацию изображения, по результатам которой можно выявить перелом. Был выбран метод сегментации с использованием гистограммы, который очень эффективен, в сравнении с другими методами сегментации изображений, потому что он требует только один проход по пикселям [7]. В этом методе гистограмма вычисляется по всем пикселям изображения и её минимумы и максимумы используются, чтобы найти объекты на изображении.

Снимки КТ представляют собой изображения с преобладающими черным и белым цветами или приближенных к ним. Построим гистограмму распределения яркости для рис. 2.

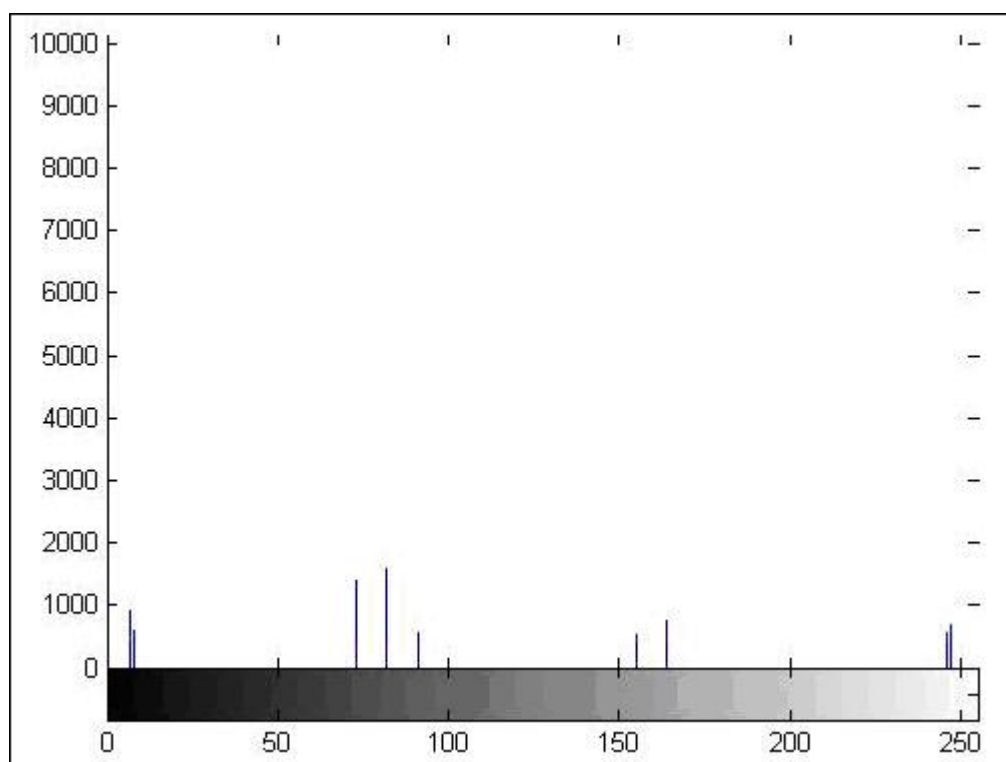


Рис. 3. Гистограмма распределения яркостей

Анализируя гистограмму можно легко выделить объекты на изображении, которые представлены одиночными вершинами. Для выполнения сегментации необходимо выбрать пороговое значение яркости, которое . Для каждого изображения это значение индивидуально.

Произведем сегментацию рис. 2 по порогу яркости 50.

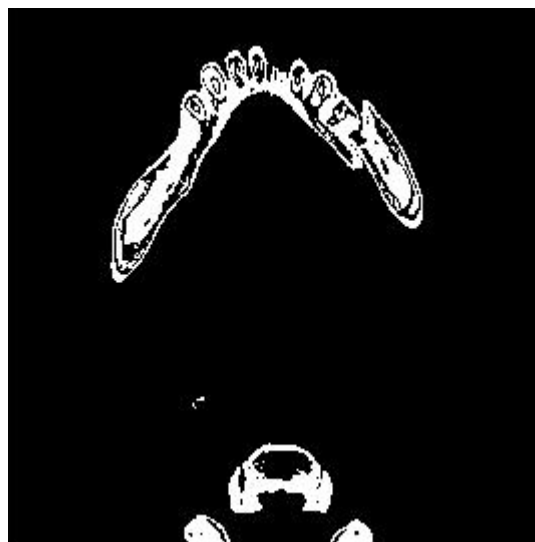


Рис. 4. Результаты сегментации

Данный метод наилучшим образом позволяет выделить объекты на изображении и подготовить его для дальнейшего анализа.

В перспективе предполагается, что разрабатываемая СКС определения морфологических изменений при остеосинтезе челюсти, будет визуализировать результаты, которые передаются на рассмотрение врача для дальнейшего использования.

Выводы

Описанные в статье математические методы помогут подготовить изображение для дальнейшего анализа, рассчитать форму титановых пластин.

В настоящее время основной упор при диагностике переломов челюстей делается на клинический осмотр. Данная СКС определения морфологических изменений при остеосинтезе челюсти позволит автоматизировать процесс определение факторов, влияющих на остеосинтез.

Некачественная процедура остеосинтеза может привести к тяжелым осложнениям. Поэтому очень важна квалификация врача, соблюдение им всех правил проведения процедуры. Разрабатываемая СКС обеспечивает точность позиционирования титановой пластины и снижение риска послеоперационных осложнений. Несмотря на большой опыт использования минипластин в разных странах, этот метод требует дальнейшего совершенствования.

Литература

1. Волков М. В., Гудушаури О. Н. и Ушакова О. А. Ошибки и осложнения при лечении переломов костей, М., 1979;
2. Соков Л. П. Курс травматологии и ортопедии, с. 80, М., 1985;
3. Рычагов Г. П., Гарелик П. В., Кремень В. Е. Общая хирургия. — Мн.: Интерпрессервис; Книжный Дом, 2002. — 928с.
4. Роджерс Д.,Адамс Дж. Математические основы машинной графики. — М.: Мир, 2001.
5. Костомаров Д.П., Фаворский А.П. Вводные лекции по численным методам.
6. Прасолов В. В. Задачи и теоремы линейной алгебры. — М.: Наука, 1996.
7. Linda G. Shapiro and George C. Stockman (2001): «Computer Vision», pp 279—325, New Jersey, Prentice-Hall