

УДК 004.93'12

## **ВЫБОР МЕТОДОВ ДЛЯ РАСПОЗНАВАНИЯ ЯЗВ ЖЕЛУДКА НА ИЗОБРАЖЕНИЯХ ФГДС- ИССЛЕДОВАНИЯ, СЕГМЕНТИРОВАННЫХ С ПОМОЩЬЮ МОДИФИЦИРОВАННОГО АЛГОРИТМА МАРКЕРНОГО ВОДОРАЗДЕЛА**

*Цыбулька Е.С., Меркулова Е.В.*

*Донецкий национальный технический университет*

*В статье поставлена задача распознавания патологий желудка человека на изображениях ФГДС-исследования, описаны проведенные эксперименты, связанные с применением различных методов для решения этой задачи, а так же анализируются их результаты. В итоге получены пороговые значения характеристик для дифференцирования сегментов изображений. Рассматриваются перспективы дальнейших исследований.*

### **Введение**

В сфере гастроэнтерологии наиболее распространенным методом диагностики является эзофагогастродуоденоскопия (ФГДС). Практика показывает, что данная процедура является не только наиболее безопасной, но и наиболее действенной и показывающей наилучшие результаты в данной области исследований [1].

Во время данного исследования врач ставит перед собой цель как можно быстрее провести процедуру, т.к. она сопровождается дискомфортом у пациента. За короткое время (2-5 минут) врач должен не только внимательно рассмотреть стенки исследуемого органа, но и принять решение о проведении возможных манипуляций. Таким образом, актуальной является задача создания компьютерной системы диагностики заболеваний желудочно-кишечного тракта (ЖКТ) человека, которая будет анализировать изображения подобного исследования на предмет патологий. Такая система

позволит значительно сократить время исследования по сравнению с визуальной оценкой и поможет врачу поставить верный диагноз.

### Постановка задачи

Объектом исследования в данной работе является изображение поверхности желудка, полученное в ходе ФГДС.

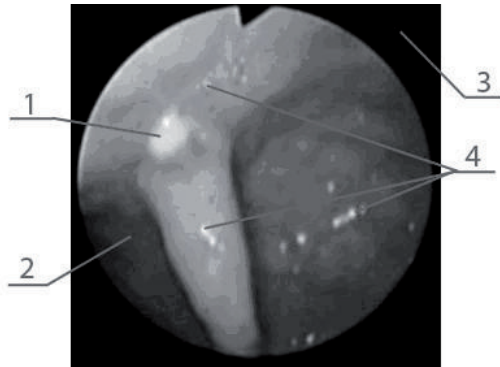


Рисунок 1 – Исходное изображение, полученное в ходе ФГДС-исследования: 1 – язва, 2 – ткань желудка, 3 – фон, 4 – блики

Основные требования к компьютерной системе обработки подобных изображений – точность распознавания патологии, скорость работы, адаптивность к обработке различных типов дефектов.

Задачу исследования поверхности желудка по изображениям, полученным в ходе ФГДС, можно сформулировать следующим образом:

1. Сегментировать изображение.
2. Дифференцировать сегменты на относящиеся к фону, ткани желудка, патологии, бликам.
3. Определить признаки областей, идентифицированных, как патологии.
4. По визуальным признакам определить тип патологии

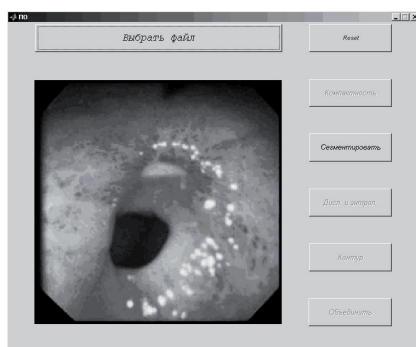Задача сегментации изображений была решена с помощью модифицированного алгоритма маркерного водораздела.

Эксперименты, описанные в данной работе, будут основываться на готовых сегментированных изображениях.

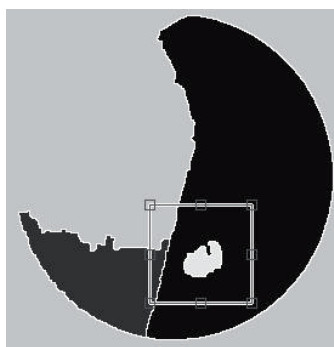
## Описание программного продукта

Программа была написана на языке Matlab с использованием некоторых встроенных функций. Программный продукт включает в себя несколько модулей:

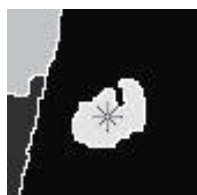- модуль сегментации методом модифицированного маркерного водораздела
- модуль определения разницы средней яркости точек на границах сегментов
- модуль расчета и сравнения дисперсии яркости точек на границах сегментов



а)



б)



в)

111 - Блокнот				
Файл	Правка	Формат	Вид	Справка
.1	4339	143,5988	98,4277	158,7247
:0	3012	143,1802	107,0849	162,1209
.7	6766	143,919	105,7245	161,5989
!1	3035	134,3588	97,7494	156,1756
:5	1073	188,8219	148,3712	198,0622
!3	319	97,7346	71,6913	126,3223

г)

Рисунок 2 – Пример пошагового выполнения программы во время проведения эксперимента. а) экранная форма; б) выбор интересующего участка сегментированного изображения; в) выбор сегмента; г) полученные данные (в текстовом файле)

– модуль объединения сегментов по заданным признакам

Также для проведения экспериментов была написана программа, которая собирает и заносит данные в файлы для последующей обработки. В некоторых случаях программануждается в ручном управлении, например, в выделении необходимых областей. Примеры экранных форм программы для проведения эксперимента приведены на рисунке 2.

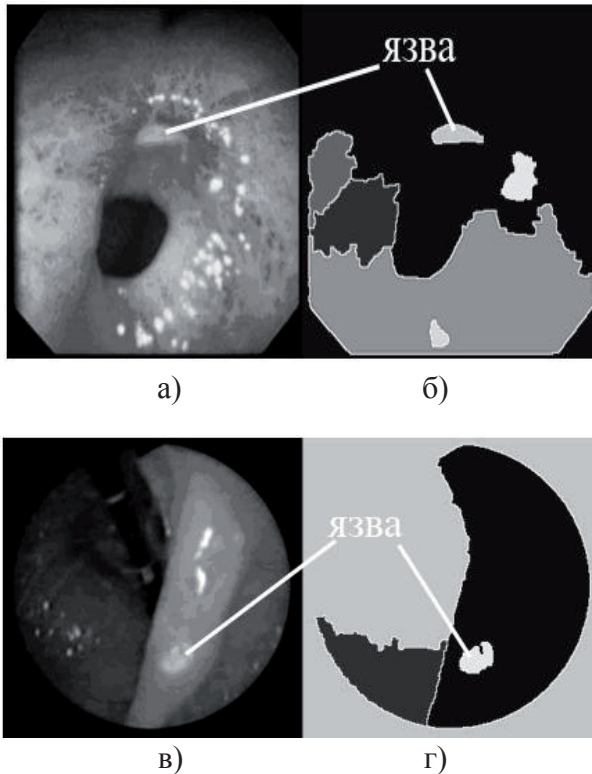


Рисунок 3 - Результаты модифицированного алгоритма маркерного водораздела, примененного к изображениям ФГДС-исследования:

- а) изображение препилорической язвы; б) сегментированное изображение препилорической язвы;
- в) изображение язвы угла желудка; г) сегментированное изображение язвы угла желудка

## Методы решения

В ранее проведенных исследованиях [2], с помощью алгоритма маркерного водораздела, были получены сегментированные изображения желудка человека. Они представлены на рисунке 3.

Данные изображения получены после обработки их специальным программным продуктом, который выделил язвы в отдельные сегменты, а большинство бликов примененный метод не учитывает. Дальнейшая задача - дифференцирование сегментов для программного определения наличия патологии и ее локализации.

Было замечено, что на исходных изображениях существует значительная разница между яркостью пикселей внутри выделенного сегмента и около его границы вне сегмента. Из-за особенностей изображений данным способом нельзя отделить участки фона от язв, но можно дифференцировать блики, которые были выделены в отдельные сегменты. Экспериментально была определена нижняя граница разности яркости точек вне блика и внутри него в градациях серого (она составляет 48,96). Средние показатели данного параметра представлены на диаграмме, приведенной на рисунке 4, из которой следует, что среднее значение для блика составляет 53,95.

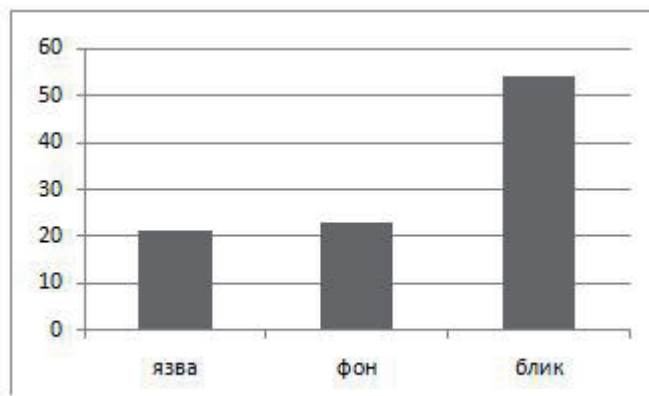


Рисунок 4 – Гистограмма разности яркости точек вне выделенных сегментов и точек на их внутренней границе (среднее значение по точкам, сегментам, изображениям)

Таким образом, зная порог этого параметра, можно выделить сегменты бликов и не учитывать их при поиске патологий, либо объединить их с сегментами фона, что даст тот же результат.

Далее, для значений яркостей точек, находящихся вне сегмента и внутри него, были рассчитаны такие параметры, как среднее, дисперсия и энтропия. Данные были получены отдельно для изображений в градациях серого, а также для RGB составляющих цветных изображений. Результаты эксперимента показали, что дисперсия красной составляющей яркостей точек вокруг сегментов фона значительно превышает аналогичную для сегментов патологий. Результаты данного эксперимента представлены на рисунке 5. Графики построены для различных типов язв, и на каждом из них наблюдается пик в области внешнего контура сегментов фона (красная составляющая цветного изображения).

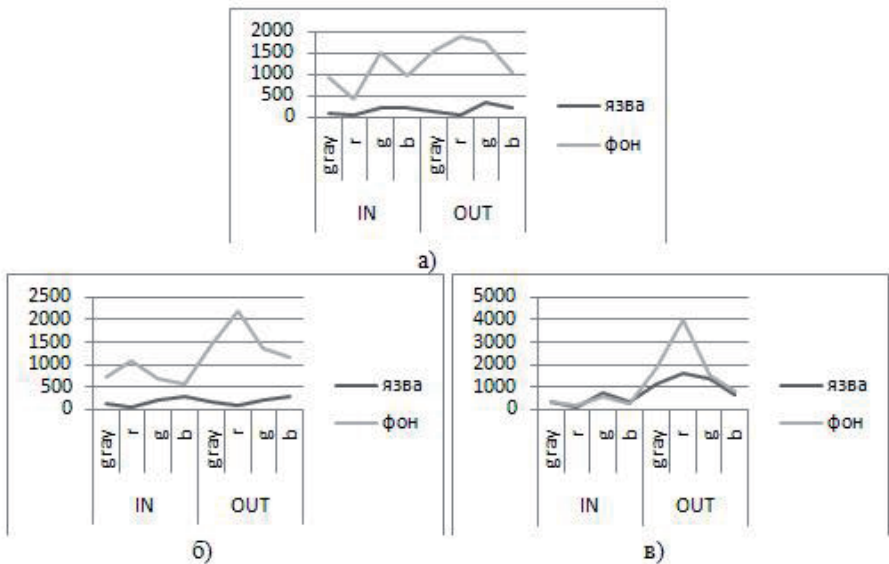


Рисунок 5 – Графики дисперсии яркости точек по контуру внутри и вне сегментов для различных режимов изображений:

- а) препилорическая язва; б) язва задней стенки тела желудка;  
в) язва на стадии красного рубца

## Выводы

Проведенная работа позволит значительно сократить время ФГДС-исследования, а также повысить его точность и помочь врачу поставить верный диагноз. Методы и эксперименты, представленные в данной работе, могут быть использованы для обработки изображений из других областей знаний, поэтому представляют практическую ценность не только для разработчиков систем медицинской диагностики, но и для ученых, занимающихся обработкой и анализом изображений в целом. Научная новизна данной работы состоит в разработке последовательности применения методов для обработки изображений, полученных в ходе эндоскопического исследования желудка человека. На основе данных исследований разработано специальное программное обеспечение, которое позволит ускорить работу эндоскопических отделений, а также решит проблему покупки нового оборудования, что принесет больницам большую экономическую выгоду. Что касается дальнейших перспектив исследований в данной области, эти методы могут быть модифицированы, усовершенствованы для распознавания других патологий желудка (таких как, полипы, гастриты, различные доброкачественные и злокачественные изменения ткани желудка), а также применены для распознавания патологий не на статических изображениях, а на видеоизображениях.

## Литература

- [1] Маева И.В и Емельянова С.И Гастроскопия. Учебное пособие. – СПб.: Питер, 2007. – 414 с.
- [2] Цыбулька Е.С., Меркулова Е.В. Выбор методов обработки изображений ФГДС-исследования для СКС диагностики ЖКТ. Сборник материалов I всеукраинской научно-технической конференции студентов, аспирантов и молодых ученых (ИУС и КМ – 2010). – ДонНТУ 2010. – 288 с.